



DR. RODRIGO ALBAN V.
MEDICO OTORRINOLARINGOLOGO
AUDIOCIRUJANO

OE7A (Alcoer) N31179 y Mariana de Jesús
Telf: 2462-753 • Telefax: 2250-500
E-mail: albanvi@yahoo.es
Apartado: 17088182
Quito - Ecuador

LABORATORIO DE AUDIOLOGIA - AUDIOMETRIA
EXAMEN Y REPORTE

No.: 1

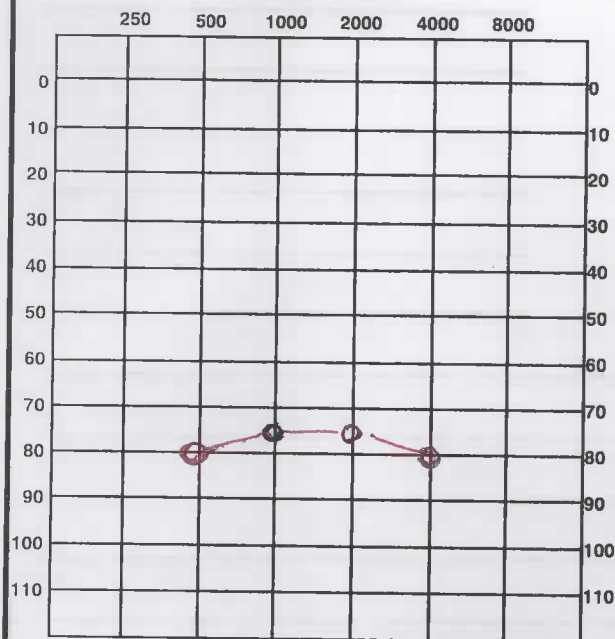
Edad: 30 años

NOMBRE DEL PACIENTE Huaca Jacome Pamela Lizeth

NOMBRE DEL MÉDICO Dr. Fausto Martinez

FECHA 12/01/2021

Oído Derecho



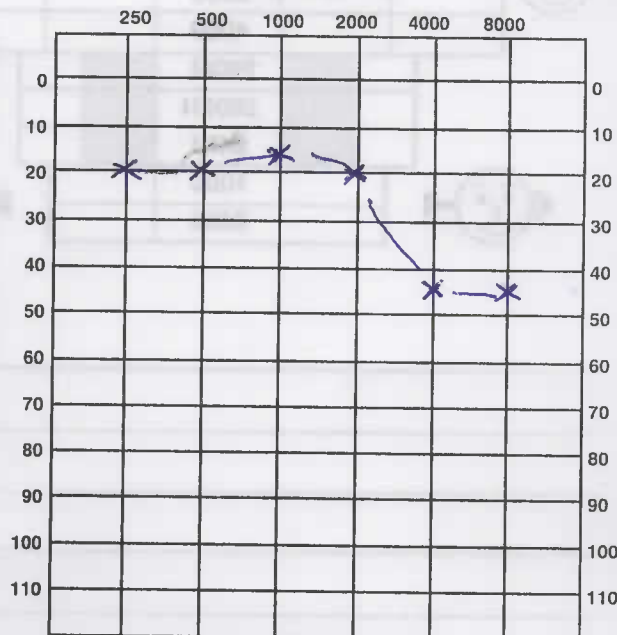
DER. CLAVE IZQ.

- ☐ Aérea
- ☐ Aérea en más
- ☐ Ósea
- ☐ Ósea en más
- ☐ N/R No hay Respsta.
- ☐ Campo Libre
- ☐ Resp. con Aud.
- ☐ Acufeno
- ☐ Otros

CONDICIONES

- ☐ Dentro de Cám.
- ☐ Fuera de Cámara
- ☐ Confiable
- ☐ Dudoso
- ☐ Resp. Refleja
- ☐ Juego
- ☐ Normal

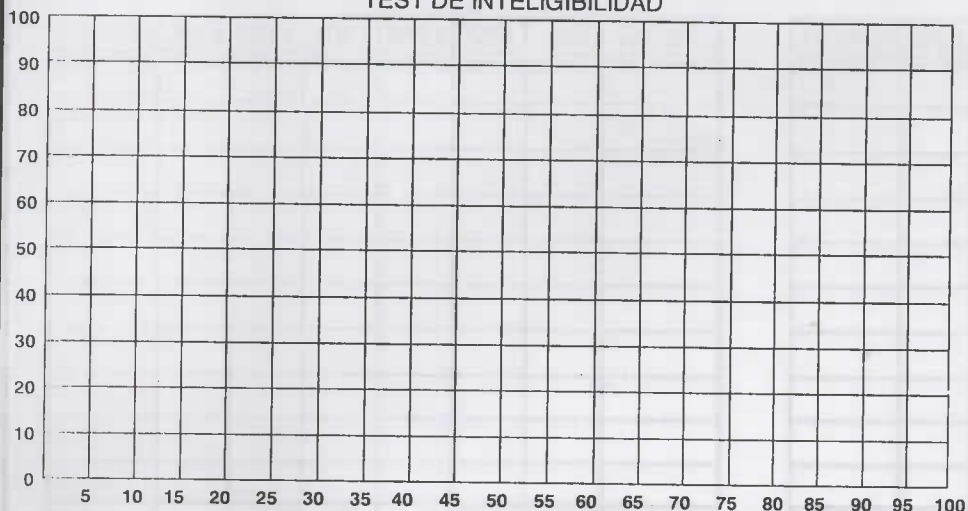
Oído Izquierdo



SISI en porcentaje

DECAY en decibeles

TEST DE INTELIGIBILIDAD



CONDICIONES

- ☐ Dentro de Cámara
- ☐ Fuera de Cámara
- ☐ Repetición
- ☐ Señalar
- ☐ Monosílabas
- ☐ Bisílabas
- ☐ Trisílabas

RESUMEN

	O.D.	O.I.
% pérdida	75%	0%
Promedio tonos P.	75	25
SRT		
P.B. Máximo		
U.C.L.		

CONCLUSIONES: Oído derecho: Hipocúsis mixta severa

Oído izquierdo: Audición normal, con caída leve en agudos.

Dr. Fausto Martinez

OTORRINOLARINGÓLOGO

Reg. MSP 1715336325