

Dra. Elizabeth Erazo V.
GINECOLOGA- OBSTETRA

FECHA: 26/11/2020.

APELLIDOS: GUALLO POMATOCA
NOMBRES: MARIA FRANCISCA
F. NACIMIENTO: 14 DE DICIEMBRE 1989
ESTADO CIVIL: CASADA
CEDULA NUM: 1750532903
DIRECCIÓN : LA COMUNA
NÚMERO DE CELULAR: 0989771007
OCUPACION: CONTADORA
SEGURO: PARTICULAR

EDAD: 30 AÑOS

TEL:

CORREO: francis2-3@hotmail.com

Alergias -
APP -
APP -
AOD: 13c
PM: 15/XI/20
PF: Colpos Antropo
G: 0

CCU: Nueva
ExT: Tamas spt
RIG: GOWIX Echopson

Σco N: FAST Σco d. 1.14
Ovarios de aspecto Poliquístico

- (1) Σco Abdominal
- (2) CCU
- (3) PE Colposcopia
PIE Σcopia

11/Σu/21
DTH 22(Xu/20: oligomenorrea
LH: 5.3 TSH - 2.7
FSH: 6.13 T4L - 1.02
PRL - 6.5 T3 - 4.4
Σ2 - 90.7
Pd - 0.2

CCU: Gersonelle vaginal

Eutharal (-)
Colposcopia: Complete adecuada:
FEAR Area 6.2 se extiende a Lado
P inferior se toma 150 ppa

(1) Gestalt 9/12h x 10d.

(2) Stow ~~Metformin~~ 9/12h x 10d

(3) Bx Cerebral

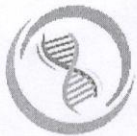DOB 1/12/88

- Endoplegia

- Vaginal

21/21/21

Bx Cerebral: (-)



Patología Ecuador
Dr. Guillermo López A.

Rumipamba E2 - 148 y República esq. Quito - Ecuador.
Recepción: Planta baja. Laboratorio: 205 A.
Teléfonos: 292 0792 / 243 1687 / 292 0791
Whatsapp: 0958876626
E-mail: laboratorio@patologiaecuador.com
Web: <https://www.patologiaecuador.com>

Histología Número: 191-21
Fecha de pedido: 11 de enero del 2021
Nombre: Francisca Guallo
Origen Muestra: Cérvix
Datos Clínicos: Vaginitis
Ginecopatología: G: - ; P: - ; A: - ; C: - ; FUM: 22/XII/20
Diagnóstico Clínico: LIE BG
Solicitado por: Dra. Elizabeth Erazo

Orden:

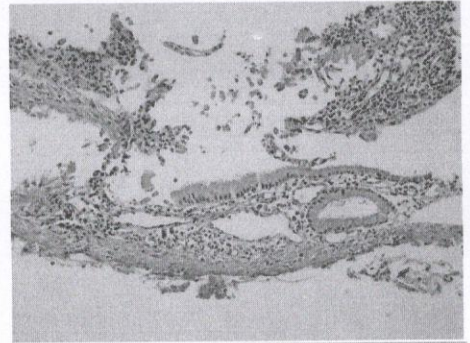
Fecha de recepción: 12 de enero del 2021

Edad: 31 años

MACROSCOPICO: Cérvix: 1 fragmento irregular de tejido blando, blanquecino, mucoide, mide 0.2 x 0.2 x 0.1 cm.

Se procesa todo el material.

MICROSCOPICO: Cortes muestran minúsculos fragmentos de epitelio escamoso delgado, erosionado y otros ribetes de epitelio endocervical con metaplasia, se acompaña de células inflamatorias.



DIAGNOSTICO:

BIOPSIA DE CERVIX:

CERVICITIS CRONICA ACTIVA.

DIAGNOSTICO LIMITADO POR LA CARACTERISTICA DE LA MUESTRA.



LABORATORIO
HISTOPATOLOGIA-CITOLOGIA-PUNCIONES

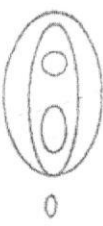
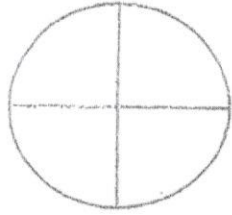
Dr. Guillermo López Alarcón
Rear. MSP Libro 1°E Folia 5 No. 13

Dr. Guillermo López Alarcón
MEDICO PATOLOGO

CENTRO DE PREVENCIÓN Y TRATAMIENTO DEL CÁNCER CERVICAL

DRA. ELIZABETH ERAZO V.

DETECCIÓN TEMPRANA DE CÁNCER DE CUELLO UTERINO

| | |
|--|--|
| FECHA: 11/01/21 | NOMBRE: Sra. Francisca Gualdo Romatoca |
| EDAD: 31 años | TEL: |
| IDENTIFICACION: | |
| G - P - A - V - FUMA: - PLANIF: - VACUNACION VPH: - TEST VPH: - PUR: - P.COITO P.PARTO: # C.SEX |   |
| INDICACION: Completa | ANTECEDENTES CCV: Ninguno |
| I. EVALUACION GENERAL: A. ADECUADA <input checked="" type="checkbox"/> B. INADECUADA <input type="checkbox"/> C. UEC: Completamente visible <input type="checkbox"/> D. Z.T: Tipo I <input checked="" type="checkbox"/> Parcialmente visible <input type="checkbox"/> Tipo II <input type="checkbox"/> No visible <input type="checkbox"/> Tipo III <input type="checkbox"/> | |
| II. HALLAZGOS COLPOSCOPICOS NORMALES A. EPITELIO ESCAMOSO ORIGINAL B. EPITELIO COLUMNAR C. EPITELIO ESCAMOSO METAPLASICO Maduro <input checked="" type="checkbox"/> Ectopia <input checked="" type="checkbox"/> Quistes de Naboth <input type="checkbox"/> Atrofico <input type="checkbox"/> Orificios Glandulares <input checked="" type="checkbox"/> D. DECIDUOSIS EN EL EMBARAZO <input type="checkbox"/> | |
| III. HALLAZGOS COLPOSCOPICOS ANORMALES A. GRADO I O MENOR B. GRADO II O MAYOR C. NO ESPECIFICOS Mosaico fino <input type="checkbox"/> Rapida aparición EAB <input type="checkbox"/> Signo borde interno <input type="checkbox"/> Leucoplasia <input type="checkbox"/> EAB delgado <input type="checkbox"/> Puntilleo grueso <input type="checkbox"/> Borde sobre-elevado <input type="checkbox"/> Erosion <input type="checkbox"/> Puntillado fino <input type="checkbox"/> Bordes delimitados <input type="checkbox"/> O.G abaritos, borde grueso <input type="checkbox"/> Test Schiller Pos. <input type="checkbox"/> Borde irregular <input type="checkbox"/> Mosaico grueso <input type="checkbox"/> Neg. <input type="checkbox"/> D. LOCALIZACION. TAMAÑO DE LA LESION Dentro de la ZT <input type="checkbox"/> Numero de cuadrantes <input type="checkbox"/> Fuera de la ZT <input type="checkbox"/> Tamaño de la lesión % <input type="checkbox"/> | |
| IV. SOSPECHA DE INVASION A. VASOS ATIPICOS <input type="checkbox"/> B. SIGNOS ADICIONALES: Vasos delgados <input type="checkbox"/> Necrosis <input type="checkbox"/> Ulceracion <input type="checkbox"/> Tumoreacion nodular <input type="checkbox"/> Superficie irregular <input type="checkbox"/> Lesion Exofitica <input type="checkbox"/> | |
| V. HALLAZGOS VARIOS: Z.T Congénita <input type="checkbox"/> Inflamacion <input type="checkbox"/> Anomalia Posttratamiento <input type="checkbox"/> Polipo <input type="checkbox"/> Estenosis <input type="checkbox"/> Endometriosis <input type="checkbox"/> Papiloma <input type="checkbox"/> Anomalia congénita <input type="checkbox"/> | |
| VI. TIPOS DE ESCISION: Tipo I <input type="checkbox"/> Tipo II <input type="checkbox"/> Tipo III <input type="checkbox"/> | |
| VII. IMPRESIÓN DIAGNOSTICA A. LIE De Bajo Grado <input type="checkbox"/> D. LIE De Alto Grado <input type="checkbox"/> B. Inflamatorio <input type="checkbox"/> E. Ca Invasor <input type="checkbox"/> C. Distrófico <input type="checkbox"/> F. Negativa <input type="checkbox"/> | |
| VIII. BIOPSIAS: No <input type="checkbox"/> EXOCERVIX <input type="checkbox"/> ENDOCERVIX <input type="checkbox"/> ENDOMETRIO <input type="checkbox"/> CITOLOGIA <input type="checkbox"/> CEPILLADO <input type="checkbox"/> | |
| IX. IMPRESIÓN COLPOSCOPICA Y PLAN: Colposcopia Completa - adecuada | |

Dr. Elizabeth Erazo V.
 DIRECCIÓN GENERAL DE
 REG. MS.P. LIBRO. 88
 FOLIO 30 NUMERO 88
 11/01/21 11:00:00