



DR. RODRIGO ALBAN V.
MEDICO OTORRINOLARINGOLOGO
AUDIOCIRUJANO
OE7A (Alcocer) N31179 y Mariana de Jesús
Telf: 2462-753 • Telefax: 2250-500
E-mail: albanvi@yahoo.es
Apartado: 17088182
Quito - Ecuador

LABORATORIO DE AUDIOLOGIA - AUDIOMETRIA EXAMEN Y REPORTE

No.: 1

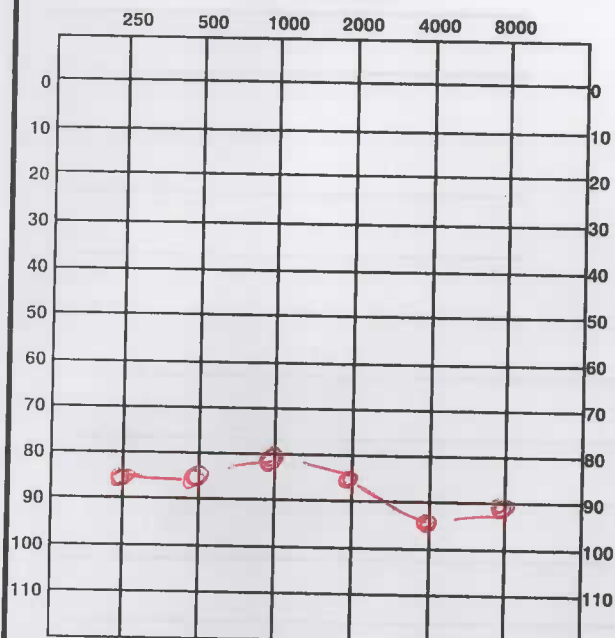
Edad: 69 años

NOMBRE DEL PACIENTE Dr Fausto Martínez

NOMBRE DEL MÉDICO Jaime Ramón Berru Ocampo

FECHA 08/12/2020

Oído Derecho



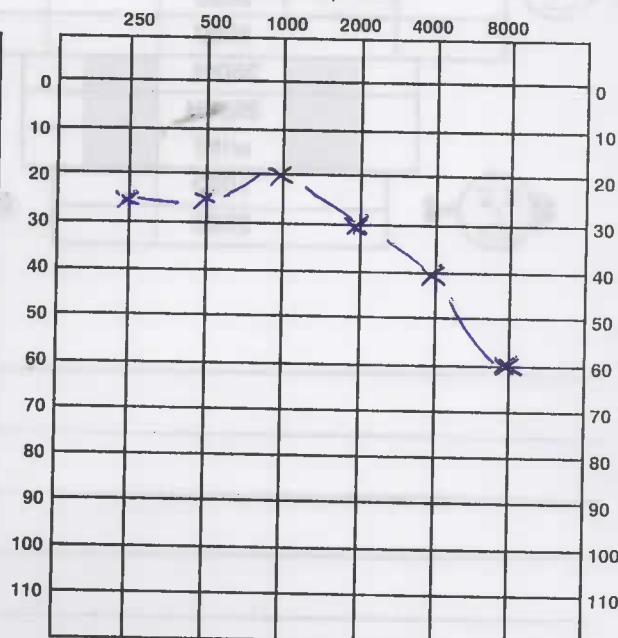
DER. CLAVE IZQ.

- ☐ Aérea X
☐ Aérea en más ☐
< Ósea >
[Ósea en más]
N/R No hay Respsta.
C Campo Libre
A Resp. con Aud.
Δ Acúfeno
Otros

CONDICIONES

- ☐ Dentro de Cám.
☐ Fuera de Cámara
☐ Confiable
☐ Dudoso
☐ Resp. Refleja
☐ Juego
☐ Normal

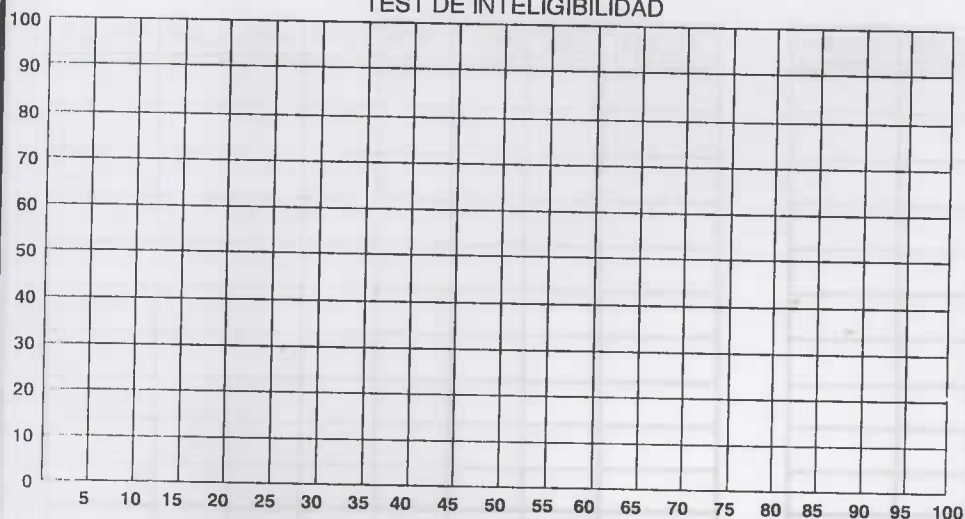
Oído Izquierdo



SISI en porcentaje

DECAY en decibels

TEST DE INTELIGIBILIDAD



CONDICIONES

- ☐ Dentro de Cámara
☐ Fuera de Cámara
☐ Repetición
☐ Señalar
☐ Monosílabos
☐ Bisílabos
☐ Trisílabos

RESUMEN

	O.D.	O.I.
% pérdida	90%	3%
Promedio tonos P.	86	28
SRT		
P.B. Máximo		
U.C.L.		

Dr. Fausto Martínez

OTORRINOLARINGÓLOGO

Reg. MSP 1715336325

CONCLUSIONES:

Oído derecho:

Hipoacusia neurosensorial profunda

Oído izquierdo:

Hipoacusia neurosensorial leve

% Decay Tono	Hz	Tono % Decay
--------------	----	--------------

Umbral dB	Frecuencia	Umbral dB
% Decay Tono	Hz	Tono % Decay
	500	
	1000	
	2000	
	4000	

		2600L	
		2600H	
		w!N!	
		1000	
		2000	



CONTROL AUDIOMETRICO

OIDO DERECHO

OPERACIÓN

OIDO IZQUIERDO

OPERACIÓN

[illegible][illegible]

V.A.

V.O.