



DR. FAUSTO MARTINEZ
OTORRINOLARINGOLOGÍA
Diagnóstico y Cirugía

EDIFICIO CENTRO DE ORL • Consultorio 302 • Segundo Piso
Calle OE7A N31-179 y Av. Mariana de Jesús
Telf.: 2250500 • Email: citasonor20@gmail.com

LABORATORIO DE AUDIOLOGIA - AUDIOMETRIA EXAMEN Y REPORTE

No.: 1

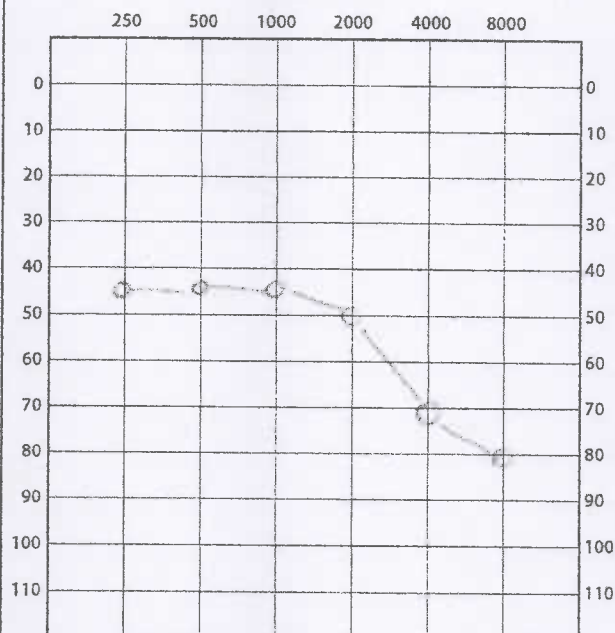
Edad: 85 años

FECHA: 08/03/2020

NOMBRE DEL PACIENTE: Yumiseva Jaime

NOMBRE DEL MÉDICO: Dr. Fausto Martínez

Oído Derecho



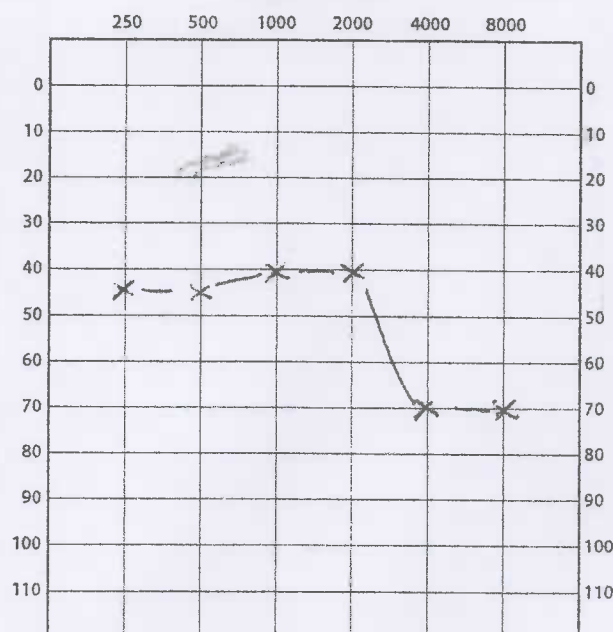
DER. CLAVE IZQ.

- ☐ Aérea
- ☐ Aérea en más
- ☐ Ósea
- ☐ Ósea en más
- ☐ N/R No hay Respuesta
- ☐ Campo Libre
- ☐ Resp. con Aud.
- ☐ Acufeno
- ☐ Otros

CONDICIONES

- ☐ Dentro de Cámara
- ☐ Fuera de Cámara
- ☐ Confiante
- ☐ Dudoso
- ☐ Resp. Refleja
- ☐ Juego
- ☐ Normal

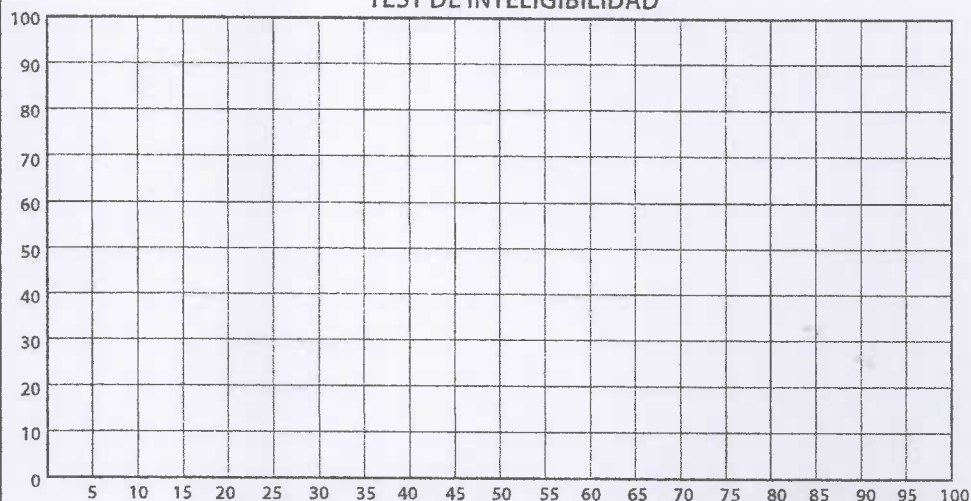
Oído Izquierdo



SISI en porcentaje

DECAY en decibels

TEST DE INTELIGIBILIDAD



CONDICIONES

- ☐ Dentro de Cámara
- ☐ Fuera de Cámara
- ☐ Repetición
- ☐ Señalar
- ☐ Monosílabas
- ☐ Bisílabas
- ☐ Trisílabas

RESUMEN

	O.D.	O.I.
% Pérdida	35%	28%
Promedio tonos P.	52	48
SRT		
P.B. Máximo		
U.C.L.		

CONCLUSIONES: Hipocercia nerviosa, nivel moderado. Sílofero

Dr. Fausto Martínez
OTORRINOLARINGÓLOGO
Reg. MSP 1715336325