



DR. FAUSTO MARTINEZ  
OTORRINOLARINGOLOGÍA  
Diagnóstico y Cirugía

## LABORATORIO DE AUDIOLOGIA - AUDIOMETRIA EXAMEN Y REPORTE

EDIFICIO CENTRO DE ORL • Consultorio 302 • Segundo Piso  
Calle OE7A N31-179 y Av. Mariana de Jesús  
Telf.: 2250500 • Email: citasorl20@gmail.com

No.: 1

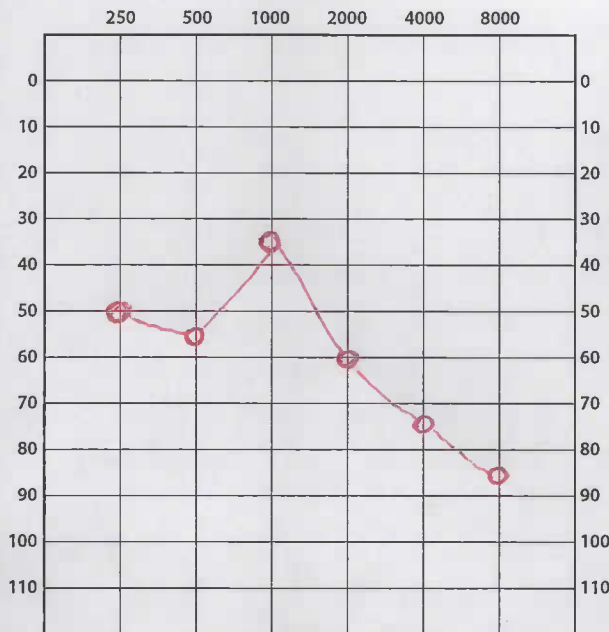
Edad: 70 años

NOMBRE DEL PACIENTE: Leon Luna Julio Ulpiano.

NOMBRE DEL MÉDICO: Dr Fausto Martínez

FECHA: 17 de Mayo 2022

Oído Derecho



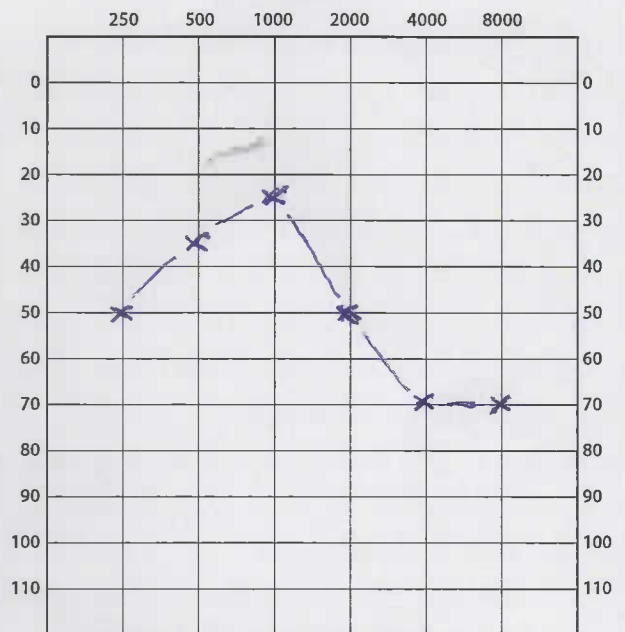
DER. CLAVE IZQ.

- ☐ Aérea
- ☐ Aérea en más
- ☐ Ósea
- ☐ Ósea en más
- ☐ N/R No hay Respuesta
- ☐ Campo Libre
- ☐ Resp. con Aud.
- ☐ Acufeno
- ☐ Otros

CONDICIONES

- ☐ Dentro de Cámara
- ☐ Fuera de Cámara
- ☐ Confiable
- ☐ Dudoso
- ☐ Resp. Refleja
- ☐ Juego
- ☐ Normal

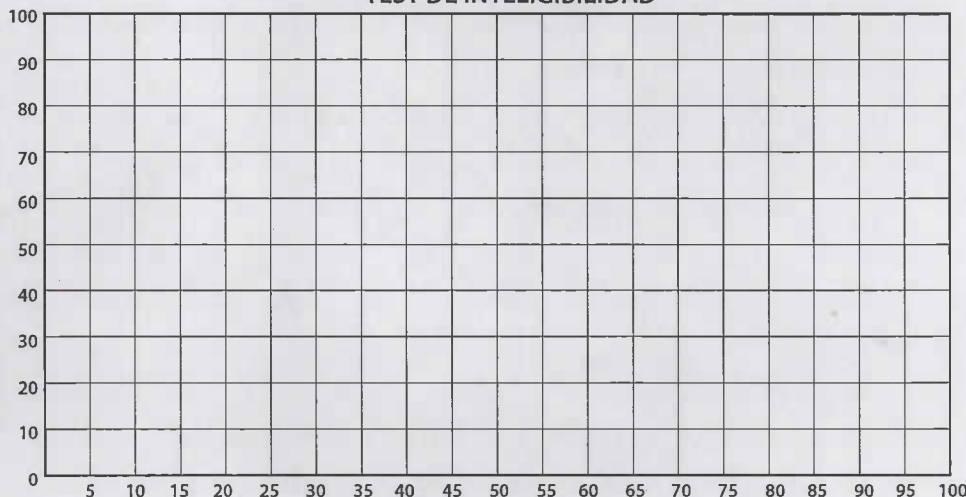
Oído Izquierdo



SISI en porcentaje

DECAY en decibeles

TEST DE INTELIGIBILIDAD



CONDICIONES

- ☐ Dentro de Cámara
- ☐ Fuera de Cámara
- ☐ Repetición
- ☐ Señalar
- ☐ Monosílabas
- ☐ Bisílabas
- ☐ Trisílabas

RESUMEN

	O.D.	O.I.
% Pérdida	45%	28%
Promedio tonos P.	56	45
SRT		
P.B. Máximo		
U.C.L.		

CONCLUSIONES: Hipoacusia neurosensorial moderada bilateral  
Compensa audición con uso de audifonos  
Paciente puede conducir vehiculos con uso audifonos

Dr. Fausto Martínez  
OTORRINOLARINGOLOGO  
Reg. MSP 1715336325