



**DR. RODRIGO ALBAN V.**  
MEDICO OTORRINOLARINGOLOGO  
AUDIOCIRUJANO  
OE7A (Alcocer) N31179 y Mariana de Jesús  
Telf: 2462-753 • Telefax: 2250-500  
E-mail: albanvi@yahoo.es  
Apartado: 17088182  
Quito - Ecuador

## LABORATORIO DE AUDIOLOGIA - AUDIOMETRIA EXAMEN Y REPORTE

No.: 1

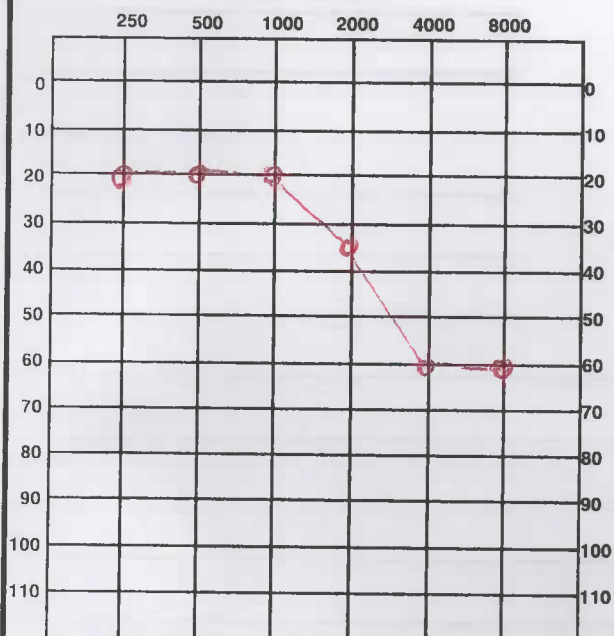
Edad: 79

NOMBRE DEL PACIENTE Mora Marin Ana Cecilia

NOMBRE DEL MÉDICO Dr. Fausto Martínez

FECHA 10/11/2020

Oído Derecho



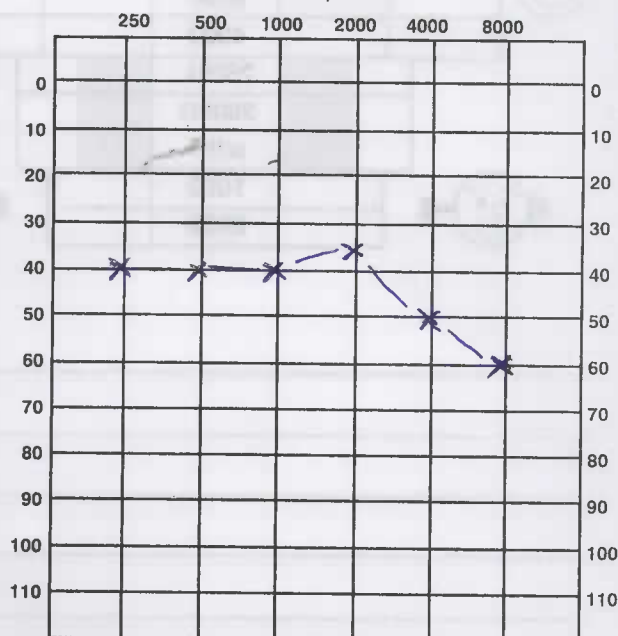
DER. CLAVE IZQ.

- ☐ Aérea      X  
☐ Aérea en más      □  
< Ósea >  
[ Ósea en más ]  
N/R No hay Respta.  
C Campo Libre  
A Resp. con Aud.  
Δ Acufeno  
Otros

CONDICIONES

- ☐ Dentro de Cám.  
☐ Fuera de Cámara  
☐ Confiable  
☐ Dudoso  
☐ Resp. Refleja  
☐ Juego  
☐ Normal

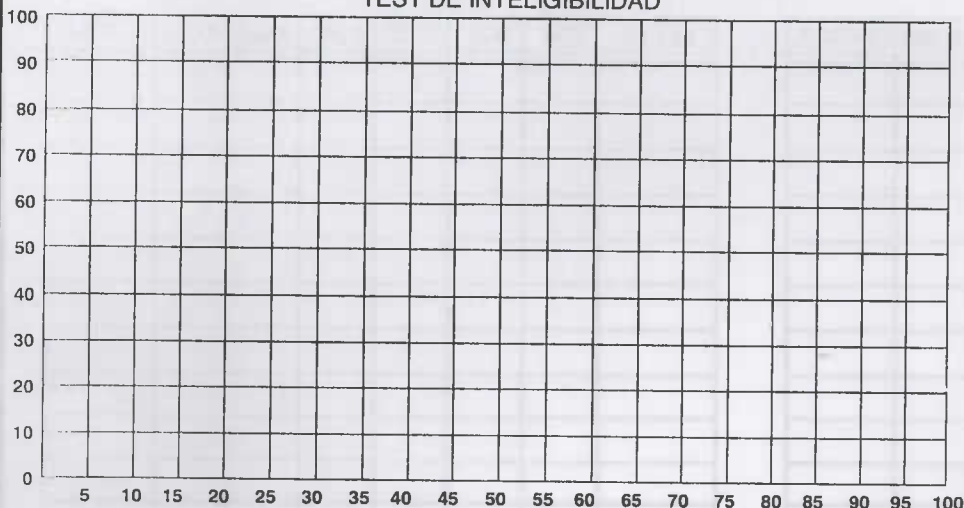
Oído Izquierdo



SISI en porcentaje

DECAY en decibeles

TEST DE INTELIGIBILIDAD



CONDICIONES

- ☐ Dentro de Cámara  
☐ Fuera de Cámara  
☐ Repetición  
☐ Señalar  
☐ Monosílabas  
☐ Bisílabas  
☐ Trisílabas

RESUMEN

	O.D.	O.I.
% pérdida	7,5	22
Promedio tonos P.	33	41
SRT		
P.B. Máximo		
U.C.L.		

CONCLUSIONES: Oído derecho: Hipocúsis neurosensorial leve

Oído izquierdo: Hipocúsis neurosensorial moderada.

Dr. Fausto Martínez  
OTORRINOLARINGÓLOGO  
Reg. MSP 1715336325

## REFLEJO ESTAPEDIAL

**OTRAS PRU**

### Estímulo Izquierdo



## CONTROL AUDIOMETRICO

## OIDO DERECHO

OIDO IZQUIERDO

OPERACIÓN \_\_\_\_\_

OPERACIÓN \_\_\_\_\_

[illegible]

V.O.

[illegible]