



DR. FAUSTO MARTINEZ
OTORRINOLARINGOLOGÍA
Diagnóstico y Cirugía

EDIFICIO CENTRO DE ORL • Consultorio 302 • Segundo Piso
Calle OE7A N31-179 y Av. Mariana de Jesús
Telf.: 2250500 • Email: citasorl20@gmail.com

LABORATORIO DE AUDIOLOGIA - AUDIOMETRIA EXAMEN Y REPORTE

No.: 1

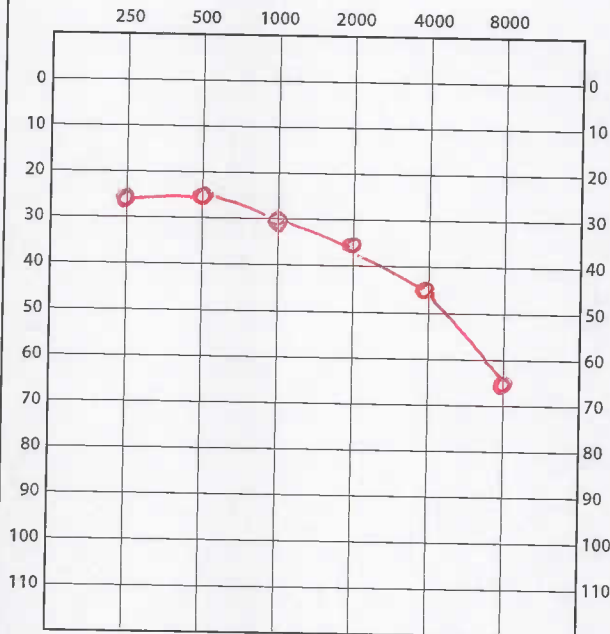Edad: 55 años

NOMBRE DEL PACIENTE: Granda Iniguez Albo

NOMBRE DEL MÉDICO: Dr. Fausto Martínez

FECHA: 03/05/2021

Oído Derecho



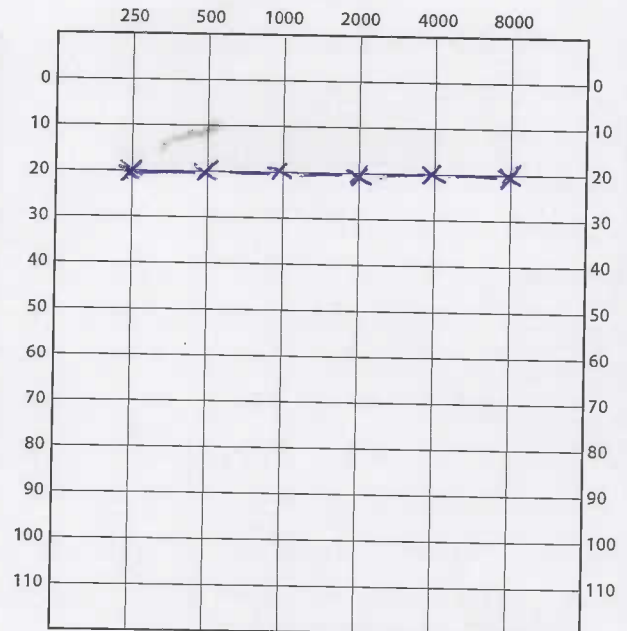
DER. CLAVE IZQ.

- ☐ Aérea
- ☐ Aérea en más
- ☐ Ósea
- ☐ Ósea en más
- ☐ N/R No hay Respuesta
- ☐ Campo Libre
- ☐ Resp. con Aud.
- ☐ Acufeno
- ☐ Otros

CONDICIONES

- ☐ Dentro de Cámara
- ☐ Fuera de Cámara
- ☐ Confiable
- ☐ Dudoso
- ☐ Resp. Refleja
- ☐ Juego
- ☐ Normal

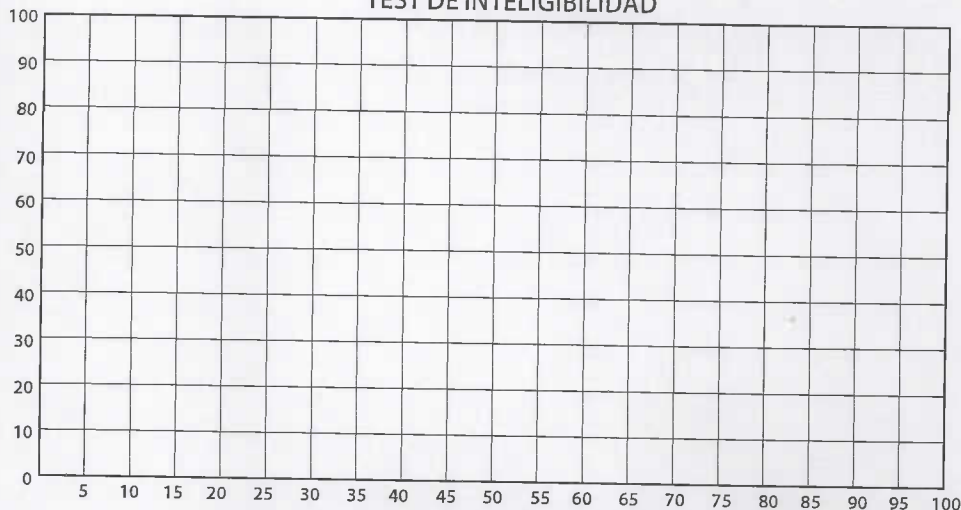
Oído Izquierdo



SISI en porcentaje

DECAY en decibeles

TEST DE INTELIGIBILIDAD



CONDICIONES

- ☐ Dentro de Cámara
- ☐ Fuera de Cámara
- ☐ Repetición
- ☐ Señalar
- ☐ Monosílabos
- ☐ Bisílabos
- ☐ Trisílabos

RESUMEN

	O.D.	O.I.
% Pérdida	11%	0%
Promedio tonos P.	33	20
SRT		
P.B. Máximo		
U.C.L.		

CONCLUSIONES: Hipercusia neurosensorial leve derecha
Audición normal oído izquierdo.

Dr. Fausto Martínez

OTORRINOLARINGÓLOGO

Reg. MSP 1715336325