



**DR. RODRIGO ALBAN V.**  
MEDICO OTORRINOLARINGOLOGO  
AUDIOCIRUJANO

OE7A (Alcoer) N31179 y Mariana de Jesús  
Telf: 2462-753 • Telefax: 2250-500  
E-mail: albanvi@yahoo.es  
Apartado: 17088182  
Quito - Ecuador

**LABORATORIO DE AUDIOLOGIA - AUDIOMETRIA**  
**EXAMEN Y REPORTE**

No.: 1.

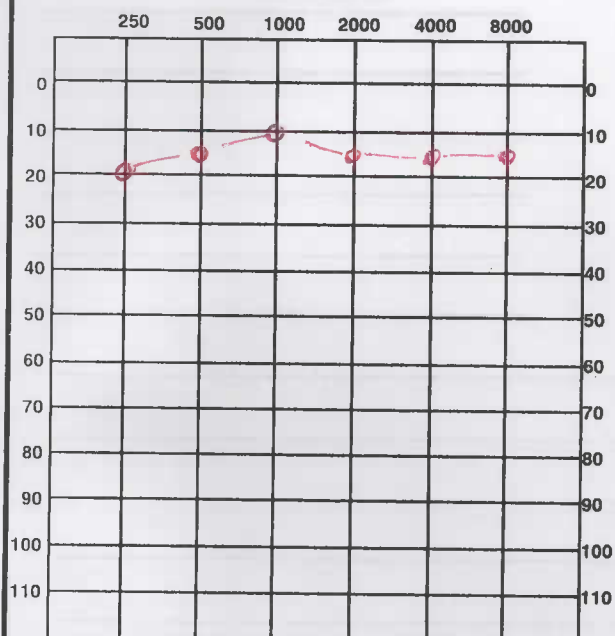
Edad: 21

NOMBRE DEL PACIENTE Cruz Nicolas

NOMBRE DEL MÉDICO Dr. Fausto Martínez

FECHA 13/11/2020

Oído Derecho



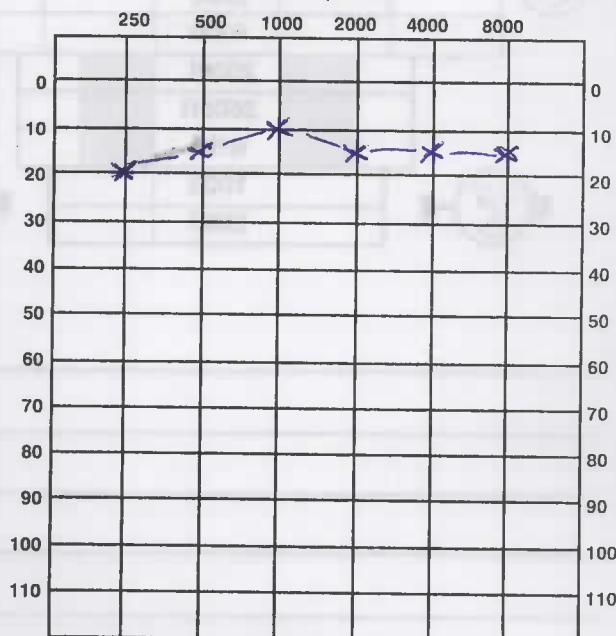
DER. CLAVE IZQ.

- ☐ Aérea      X  
☐ Aérea en más      □  
< Ósea >  
[ Ósea en más ]  
N/R No hay Respta.  
C Campo Libre  
A Resp. con Aud.  
Δ Acúfeno  
Otros

CONDICIONES

- ☐ Dentro de Cám.  
☐ Fuera de Cámara  
☐ Confiable  
☐ Dudoso  
☐ Resp. Refleja  
☐ Juego  
☐ Normal

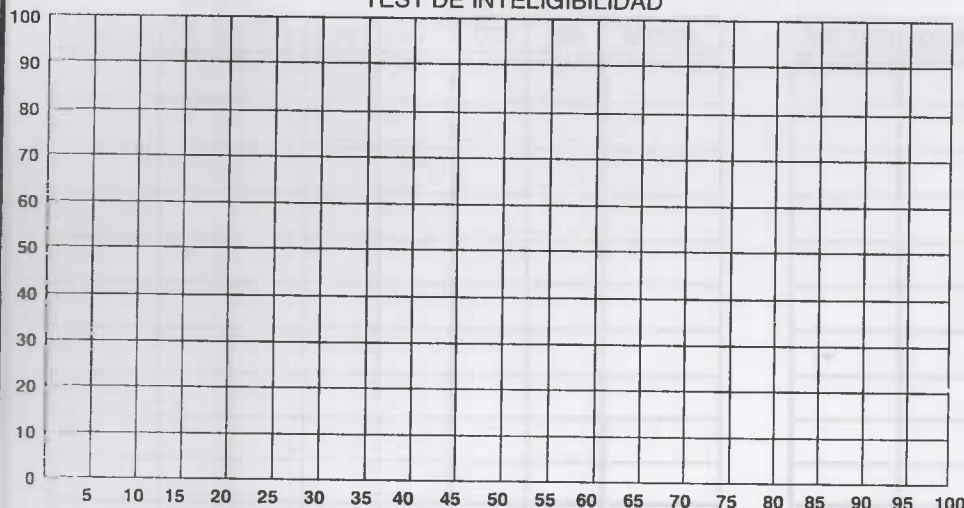
Oído Izquierdo



SISI en porcentaje

DECAY en decibels

TEST DE INTELIGIBILIDAD



CONDICIONES

- ☐ Dentro de Cámara  
☐ Fuera de Cámara  
☐ Repetición  
☐ Señalar  
☐ Monosílabas  
☐ Bisílabas  
☐ Trisílabas

RESUMEN

% pérdida

Promedio tonos P.

SRT

P.B. Máximo

U.C.L.

O.D. O.I.

CONCLUSIONES:

Audición normal bilateral

Dr. Fausto Martínez  
OTORRINOLARINGÓLOGO  
Reg. MSP 1715336325

## REFLEJO ESTAPEDIAL

## Y HAY MÁS OTRAS PRUEBAS

### Estímulo Derecho

### Estímulo Izquierdo

Umbral dB		Frecuencia	Umbral dB	
% Decay Tono		Hz	Tono % Decay	
		500		
		1000		
		2000		
		4000		

	2600L	
	2600H	
	w!N!	
	1000	
	2000	

## CONTROL AUDIOMETRICO

## OIDO DERECHO

OIDO IZQUIERDO

## OPERACIÓN

## OPERACIÓN

[illegible][illegible]