



DR. FAUSTO MARTÍNEZ  
OTORRINOLARINGOLOGÍA  
Diagnóstico y Cirugía

EDIFICIO CENTRO DE ORL • Consultorio 302 • Segundo Piso  
Calle OE7A N31-179 y Av. Mariana de Jesús  
Telf.: 2250500 • Email: citasorl20@gmail.com

## LABORATORIO DE AUDIOLOGÍA - AUDIOMETRÍA EXAMEN Y REPORTE

No.: 1.

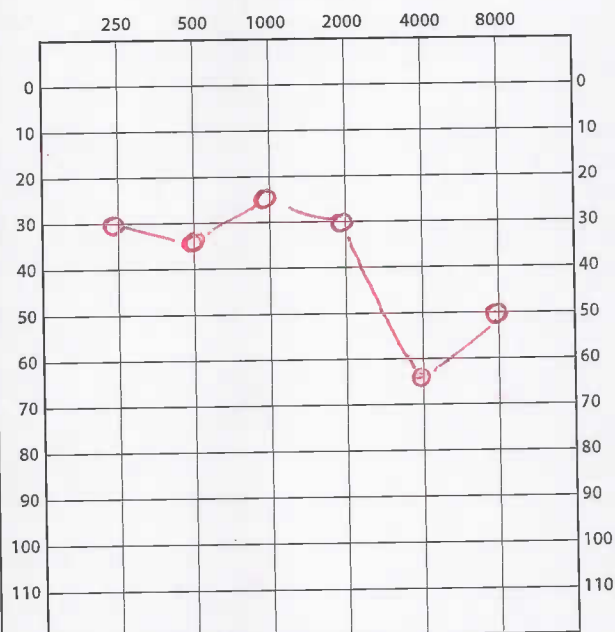Edad: 65

FECHA: 09/04/2021

NOMBRE DEL PACIENTE: Caiza Tilaguano Manio.

NOMBRE DEL MÉDICO: Dr Fausto Martínez

Oído Derecho



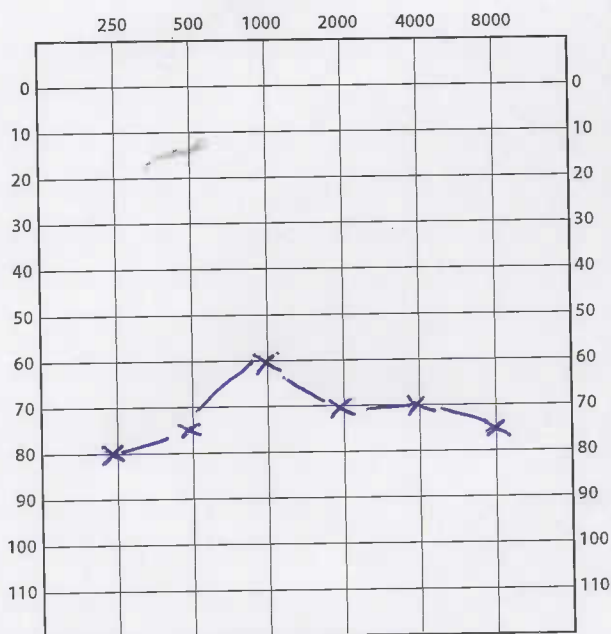
### DER. CLAVE IZQ.

- ☐ Aérea
- ☐ Aérea en más
- ☐ Ósea
- ☐ Ósea en más
- ☐ N/R No hay Respuesta
- ☐ Campo Libre
- ☐ Resp. con Aud.
- ☐ Acufeno
- ☐ Otros

### CONDICIONES

- ☐ Dentro de Cámara
- ☐ Fuera de Cámara
- ☐ Confiable
- ☐ Dudoso
- ☐ Resp. Refleja
- ☐ Juego
- ☐ Normal

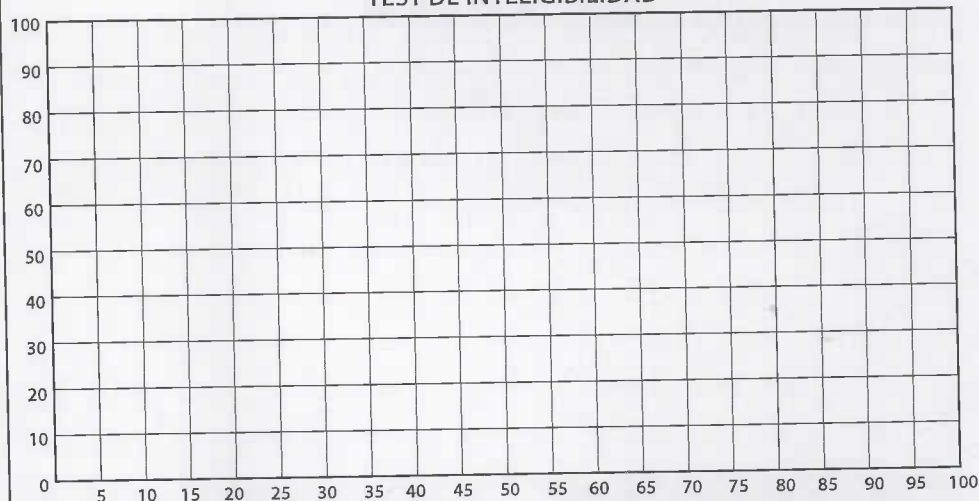
Oído Izquierdo



SISI en porcentaje

DECAY en decibeles

### TEST DE INTELIGIBILIDAD



### CONDICIONES

- ☐ Dentro de Cámara
- ☐ Fuera de Cámara
- ☐ Repetición
- ☐ Señalar
- ☐ Monosílabas
- ☐ Bisílabas
- ☐ Trisílabas

### RESUMEN

	O.D.	O.I.
% Pérdida	15	65
Promedio tonos P.	38	68
SRT		
P.B. Máximo		
U.C.L.		

CONCLUSIONES: Oído derecho: Hipoacusia neurosensorial leve  
Oído izquierdo: Hipoacusia neurosensorial severa.

Dr. Fausto Martínez  
OTORRINOLARINGÓLOGO  
Reg. MSP 1715336325