

INFORME DE VIDEO ENDOSCOPIA

FECHA:

NOMBRE:

EDAD:

REFERIDO POR:

MOTIVO:

EQUIPO:

Marzo, 25 de 2022

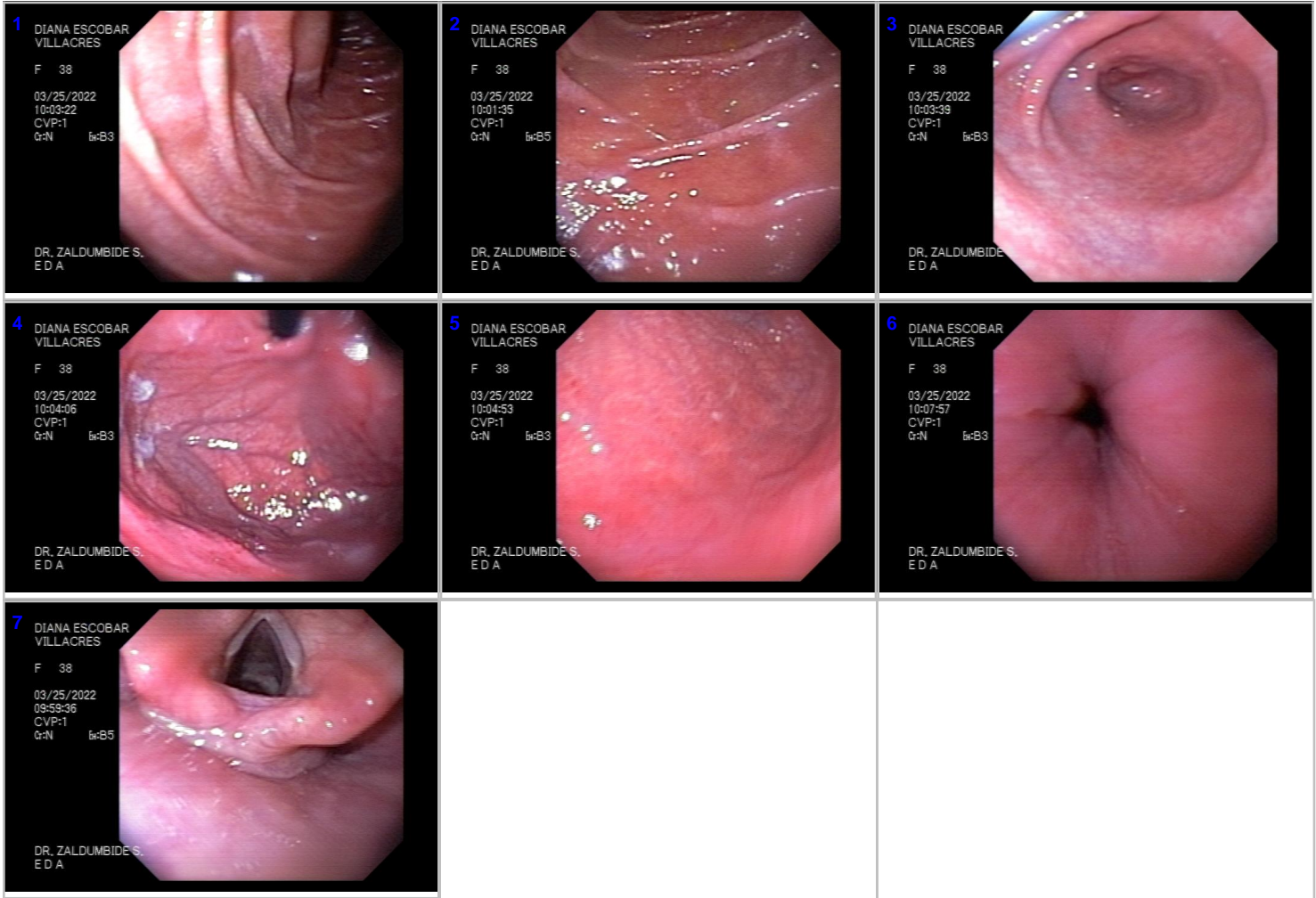
Sra. Diana Escobar Villacres

38 años

Dr. Xavier Zaldumbide S.

Control

Olympus CLV-180



Signos Vitales: P.A. 100/55      F.C 96 x'      SaO2 100%

Premedicación: Lanexat 5mg/ Midazolam 9mg/

Úvula-epiglotis-senos piriformes-cuerdas vocales de aspecto normal.

ESOFAGO: Luz, forma, peristalsis y trayecto normales, mucosa de aspecto normal. Unión esófago gástrica a 36cm de la ADS. Transición escamo columnar a 35cm.

ESTOMAGO: Luz, forma, peristalsis y distensibilidad normales, lago gástrico de contenido claro en su posición normal (reflujo duodeno gástrico), en cuerpo distal la mucosa pálida, deslustrada con zonas de eritema en parches y aumento de la transparencia de los bazos, dando un aspecto de atrofia, en antro proximal signos de eritema en forma difusa. Píloro centralizado, permeable.

Retroversión: Normal.

DUODENO BULBO: De forma y mucosa normales.

2° PORCION: Normal.

BIOPSIA: -Cuerpo gástrico (2 fragmentos enviados a patología)  
          -Antro gástrico (3 fragmentos enviados a patología)

CONCLUSION DIAGNOSTICA: -Gastropatía de atrófica de cuerpo distal.  
                                      -Gastropatía eritematosa leve de antro.

SUGERENCIAS:

Foto#1 Segunda porción del duodeno  
Foto#2 Bulbo-duodenal  
Foto#3 Antro gástrico  
Foto#4 Fondo gástrico  
Foto#5 Cuerpo gástrico  
Foto#6 Esófago  
Foto#7 Úvula-epiglotis-senos piriformes-cuerdas vocales.

DR. XAVIER ZALDUMBIDE S.  
GASTROENTERÓLOGO-ENDOSCOPISTA

