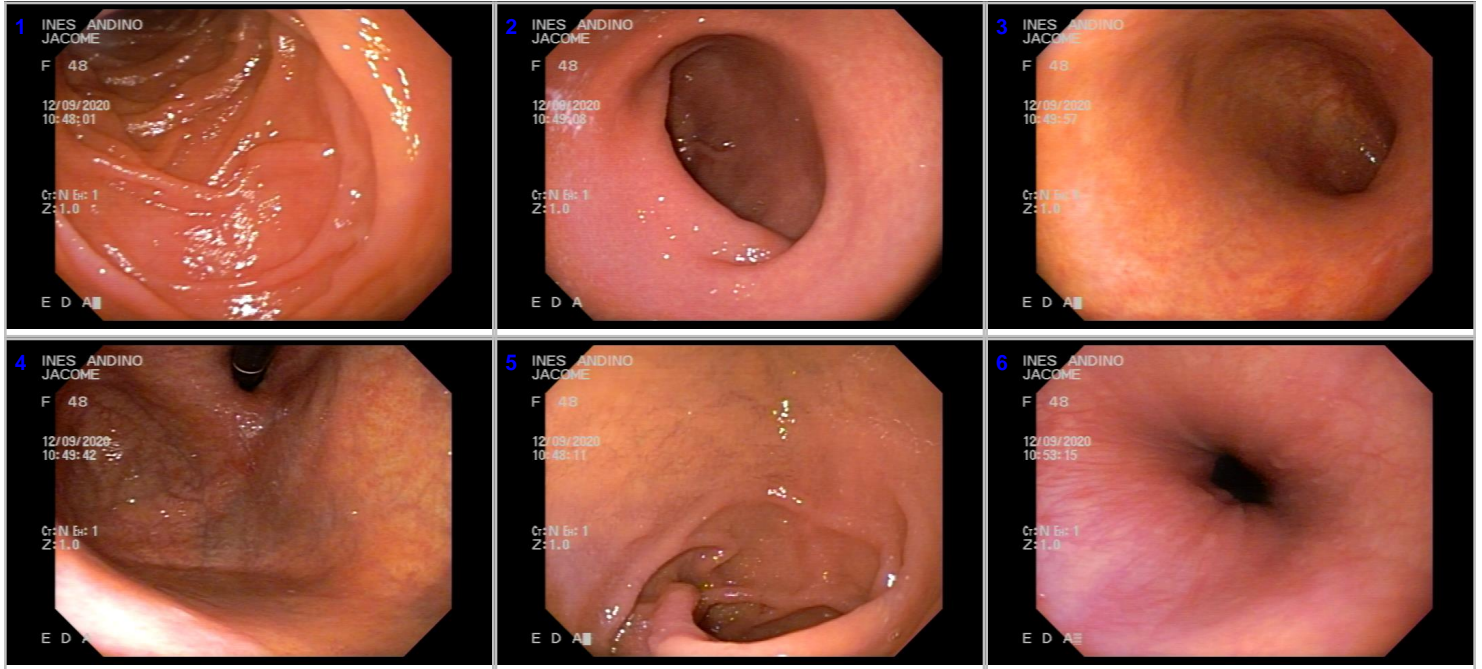


INFORME DE VIDEO ENDOSCOPIA

FECHA: Diciembre, 09 de 2020
NOMBRE: Sra. Inés Andino
EDAD: 48 años
REFERIDO POR: Dr. Zaldumbide S.
MOTIVO: Dispepsia
EQUIPO: Olympus CLV-160



Signos Vitales: P.A. 123/54 F.C 52 x' SaO2 97%
Premedicación: Midazolam 5mg/ Flumazenilo 4mg.

ESOFAGO: Luz, forma, peristalsis y trayecto normales, mucosa de aspecto normal. Unión esófago gástrica a 35cm de la ADS. Transición escamo columnar a 34cm.

ESTOMAGO: Luz, forma, peristalsis y distensibilidad normales, en cuerpo la mucosa pálida, deslustrada con zonas de eritema en parches y aumento de la transparencia de los bazos, dando un aspecto de atrofia; en antro signos de eritema en forma difusa. Píloro centralizado, permeable.
Retroversión: Normal.

DUODENO BULBO: De forma y mucosa normales.

2° PORCION: Normal.

BIOPSIA: -Antro gástrico (3 fragmentos enviados a patología)
-Cuerpo gástrico (2 fragmentos enviados a patología)

CONCLUSION DIAGNOSTICA: -Gastropatía atrófica de cuerpo.
-Gastropatía eritematosa leve de antro.

SUGERENCIAS:

Foto#1 Duodeno
Foto#2 Bulbo
Foto#3 Antro gástrico
Foto#4 Fondo gástrico
Foto#5 Cuerpo gástrico
Foto#6 Esófago