

Dra. Elizabeth Erazo V.  
GINECOLOGA- OBSTETRA

FECHA: 10/12/2020.

APELLIDOS: ZAMBRANO MUÑOZ  
NOMBRES: DENNYS JOHANNA  
F. NACIMIENTO: 26 DE ASEPTIEMBRE 1988  
ESTADO CIVIL: SOLTERA  
CEDULA NUM: 1310796964  
DIRECCIÓN : LA CAROLINA  
NÚMERO DE CELULAR: 0960919972  
OCUPACION: ING PETROLEOS  
SEGURO: PANAMERICAN LIFE

EDAD: 32 AÑOS

TEL:  
CORREO: dennyszam@gmail.com

Alergias : - ALERGIAS

Ox: -

APP

AP+ Pecho DRI

Abuch Pot HTA

Abg: Nume 1 Lmop

CNR

Pr 8/6/20

Exterpledo: 23/6/20

G2:

G1 Abuch

Exp 12mop

↳ Nard 265

PM de IVU

Exo Gembico NEGATIVO

Bogemico

NEGATIVO

Preclmice

NEGATIVO

PP (-)

HA -

11

34

TPO

(-)

TOR

(-)

Gluose 73.7

TGO- GP 37.5

↳ 28 T

Σ 00 (-)

TSH-TM 0.12

17/12/20 -

812

11.7

307

34.0

66.1

Σ 00 (-)

18/1/21

TIA 12/1/91

ΣMB di 30 remans + Anenig

S: leucones mod orala

- Dola peluco

ΣCF: leucones N. cone

pet

TCFCH

(1) Gestavit

(2) UtC + 2w

(3) Diocna Duo

(4) Σx Lohichu

(5) dln TIA

28/1/21 Σ 31<sup>3</sup>

GB: 9360 \  $\frac{11.7}{34.3}$  \ 278-000  
Σ% /

Glow: 114

Glucose → 153

Erect: 0.43

160 - 8P  
21 - 20

Glucose 114

60/ 204

2h 153

Terplex 40mg

ΣMB C-

TSH → 3.37

T4L → 0.86 ↓

01/02/2021

T/A → BI 8 124/96

BD% 123/102



Nombre: DENNYS JOHANNA ZAMBRANO MUÑOZ CI:1310796964  
Médico: Dr. ELIZABETH ERAZO  
Fecha: 14-dic-2020 16:41  
Estudio: **ECO OBSTETRICO MORFOLOGICO**

**Hallazgos:**

No se dispone de estudios previos para comparar.

El examen ecográfico reveló un útero de dimensiones aumentadas, con la presencia en su interior de un feto bien configurado, que está en presentación cefálica dorso derecho en relación con el abdomen materno.

**CRANEO Y COLUMNA VERTEBRAL:**

La tabla ósea del cráneo fue visualizada, con contornos bien definidos y regulares.

Ventrículos cerebrales laterales presentan dimensiones adecuadas en relación al grosor de la corteza cerebral.

No se observan calcificaciones en parénquima cerebral fetal.

La columna fetal fue identificada en sus diversas porciones, y no se observaron anomalías evidentes en secciones longitudinales y transversales.

Hueso nasal visualizado. Boca normal.

**TORAX FETAL:**

Se identifican movimientos cardíacos rítmicos, se aprecian las 4 cámaras.

La textura pulmonar se presenta dentro de los estados de normalidad.

Diafragmas íntegros.

Frecuencia cardíaca con un promedio de 150 por minuto

**ABDOMEN FETAL:**

No identificamos anomalías en la pared abdominal.

No se observa hepatomegalia, ni calcificaciones.

Contenido gástrico presente.

La vejiga fetal se presenta con adecuada repleción.

**EXTREMIDADES ESQUELETICAS:**

Visualizados miembros superiores e inferiores sin alteraciones aparentes.

**BIOMETRIA:**

**EO: (Edad obstétrica).**

• Diámetro biparietal	5.64 cm.	EO: 22.5 semanas.
• Circunferencia cefálica	21.85 cm.	EO: 21.5 semanas.
• Circunferencia abdominal	19.62 cm.	EO: 21.5 semanas.
• Longitud femoral	4.47 cm.	EO: 23.0 semanas
• -Peso estimado	689 gr. (+/-101g)	23%





**Radiólogos  
Asociados**

Paciente: DENNYS JOHANNA ZAMBRANO MUÑOZ

Edif. Axxis Hospital,  
Av. 10 de Agosto N 39 - 155  
y Diguja, PB

Info@axxiscan.com.ec  
PBX: + (593 . 2) 3 801 800  
Linea gratuita:1800imagen  
(462436)  
www.axxishospital.com.ec

Nombre:

Médico:

Fecha:

Estudio:

**VITALIDAD FETAL:**

Movimientos fetales presentes durante el examen.

El líquido amniótico se presenta en cantidad normal para la edad obstétrica.

**CORDON UMBILICAL:**

Se identifican dos arterias y una vena.

**PLACENTA:**

La placenta es de inserción fúndica corpal posterior grado 0 de maduración (considerándose la maduración de 0 a 3 grados). Grosor normal mide 3.67cm.

Arterias Uterinas

DERECHA IP: 0.82

IZQUIERDA IP: 1.54

1.18 PERCENTIL 87 NORMAL.

**CONCLUSION:**

- Embarazo único con señales de vitalidad normales y morfología adecuada para la edad obstétrica, la edad obstétrica calculada fue de 24.1 semanas +/- 7 días.
- Doppler de arterias uterinas dentro de parámetros de la normalidad.
- Hallazgos a ser correlacionados con estudios previos.

Atentamente,

**DRA MARIA GABRIELA TRUJILLO PAZMIÑO**  
MEDICA RADIOLOGA 1718752429

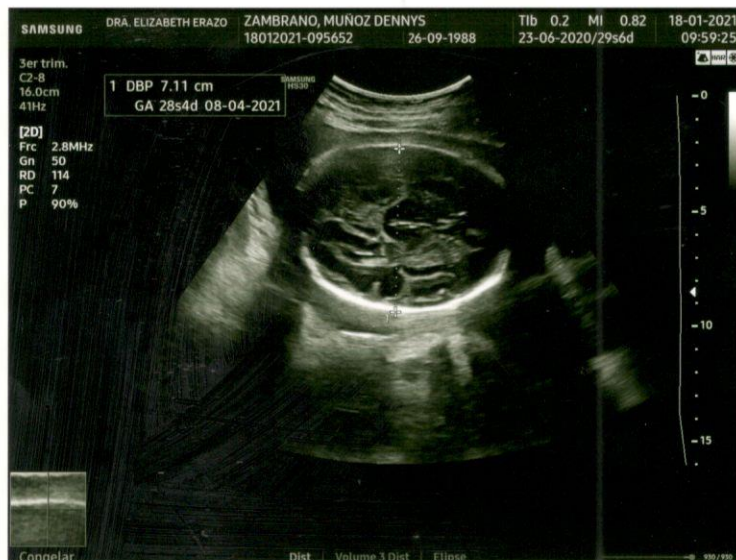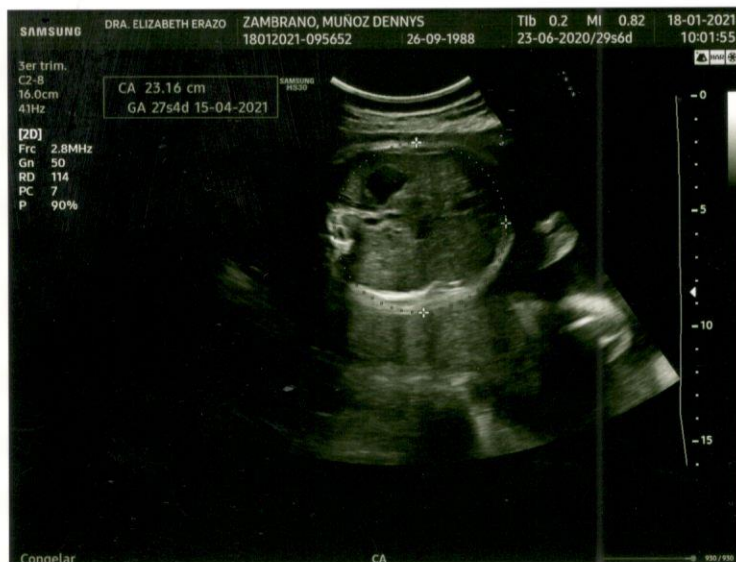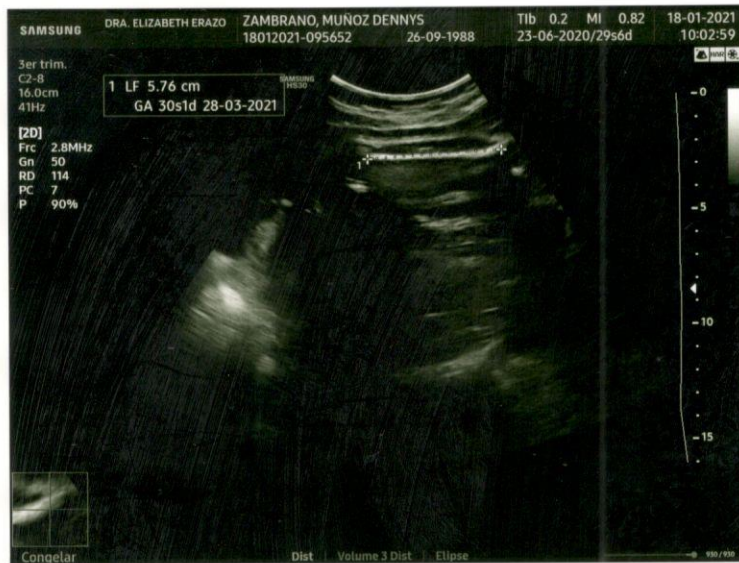Informe electrónicamente Gevalideerd / Médico DRA MARIA GABRIELA TRUJILLO PAZMIÑO,



CERTIFICADO: SC-CER399362

Parte de:

**AXXIS**  
HOSPITAL



Nombre: DENNYS JOHANNA ZAMBRANO MUÑOZ CI:1310796964  
Médico: Dr. ELIZABETH ERAZO  
Fecha: 01-feb-2021 8:14  
Estudio: **ECO OBSTETRICO CON PERFIL BIOFISICO**

**Hallazgos:**

Se dispone del estudio previo realizado el 14-12-2020 para comparar, en este contexto el estudio practicado demuestra:

Utero de dimensiones aumentadas, con la presencia en su interior de un feto bien configurado, que está en presentación cefálica dorso izquierdo en relación con el abdomen materno.

**CRANEO Y COLUMNA VERTEBRAL:**

La tabla ósea del cráneo fue visualizada, con contornos bien definidos y regulares.

Ventriculos cerebrales laterales presentan dimensiones adecuadas en relación al grosor de la corteza cerebral.

No se observan calcificaciones en parénquima cerebral fetal.

La columna fetal fue identificada en sus diversas porciones, y no se observaron anomalías evidentes en secciones longitudinales y transversales.

Cavum del septum pellucidum como variante de la normalidad.

Hueso nasal visualizado. Boca normal.

**TORAX FETAL:**

Se identifican movimientos cardiacos rítmicos, se aprecian las 4 cámaras.

La textura pulmonar se presenta dentro de los estados de normalidad.

Diafragmas íntegros.

Frecuencia cardiaca con un promedio de 136 por minuto

**ABDOMEN FETAL:**

No identificamos anomalías en la pared abdominal.

No se observa hepatomegalía, ni calcificaciones.

Contenido gástrico presente.

La vejiga fetal se presenta con adecuada repleción.

Riñones al momento del estudio sin signos de ectasia.

**EXTREMIDADES ESQUELETICAS:**

Visualizados miembros superiores e inferiores sin alteraciones aparentes.

Movimientos fetales conservados, movimientos de flexo extensión, tono conservado.

**BIOMETRIA:**

**EO: (Edad obstétrica).**

- |                            |                    |                   |
|----------------------------|--------------------|-------------------|
| • Diámetro biparietal      | 7.80 cm.           | EO: 31.3 semanas. |
| • Circunferencia cefálica  | 30.07 cm.          | EO: 33.3 semanas. |
| • Circunferencia abdominal | 28.36 cm.          | EO: 32.3 semanas. |
| • Longitud femoral         | 6.18 cm.           | EO: 32.1 semanas  |
| • Peso estimado            | 1942 gr. (+/-284g) | 53%               |



Nombre: **VITALIDAD FETAL:** ZAMBRANO MUÑOZ  
Movimientos fetales presentes durante el examen.

Médico: El líquido amniótico se presenta en cantidad normal para la edad obstétrica.


Fecha: **CORDON UMBILICAL:**  
Se identifican dos arterias y una vena. Al momento del estudio sin evidencia de circulares de cordón-

Estudio: **PLACENTA:**  
La placenta es de inserción fúndica corpal posterior grado 0 de maduración (considerándose la maduración de 0 a 3 grados). Grosor normal mide 3.93cm.  
Varios vasos pélvicos congestivos en el lado derecho.

Doppler:  
ACM IR: 0.75 IP:1.30 PERCENTIL 3  
AU IR: 0.55 IP:0.83 PERCENTIL 29 NORMAL  
Relación IP ACM/ AU: 1.56 percentil 12 NORMAL

**Comentario:**  
Embarazo único con señales de vitalidad, a través de los múltiples parámetros métricos ejecutados, la edad obstétrica calculada fue de 32.3 semanas. (53%).  
Perfil biofísico 8/8. Conviene correlación con monitoreo fetal.  
Relación ACM/AU dentro de parámetros de la normalidad.

Atentamente,



**DRA MARIA GABRIELA TRUJILLO PAZMIÑO**  
MEDICA RADIOLOGA 1718752429

Informe electrónicamente Gevalideerd / Médico DRA MARIA GABRIELA TRUJILLO PAZMIÑO,

PACIENTE: ZAMBRANO MUÑOZ DENNYS JOHANNA  
HISTORIA: 1310796964  
FECHA INGRESO: 19/01/2021 06:59  
ORDEN: 202101190002

Examen	Resultado	Unidades	Valores de Referencia
UROBILINOGENO	NEGATIVO		
BILIRRUBINAS	NEGATIVO		
SANGRE	NEGATIVO		
CELULAS ALTAS	0-1	/campo	
CELULAS BAJAS	1-4	/campo	
PIOCITOS	0-1	/campo	
HEMATIES	0-1	/campo	
BACTERIAS	+		
CILINDROS	.		
CRISTALES	.		
OBSERVACIONES.			

Validado por: Lcdo. Santiago Sanchez

## MICROBIOLOGIA

### GRAM DE GOTA FRESCA

COCOS GRAM POSITIVOS: 2-4/CAMPO

Validado por: Lcda. Daysi Flores

### CITOBACTERIOLOGICO VAGINAL

CALIDAD DE LA MUESTRA : ADECUADA

Celulas Epiteliales : MODERADA CANTIDAD  
Exudado Leucocitario : MODERADO  
Hematies : NEGATIVO  
Flora Bacteriana : +++  
Celulas Claves : NEGATIVO  
Trichomonas Vaginales : NEGATIVO  
Esporas de Hongos : NEGATIVO

GRAM :

BACILOS GRAM POSITIVOS TIPO DODERLEIN: ( +++ )  
POLIMORFONUCLEARES: ( ++ )

TEST DE AMINAS : NEGATIVO

KOH : NEGATIVO

Lcda. Alexandra Benalcázar  
Senescyt 1005-08-829768  
MSP L7-F107 N°318