



DR. FAUSTO MARTINEZ  
OTORRINOLARINGOLOGÍA  
Diagnóstico y Cirugía

EDIFICIO CENTRO DE ORL • Consultorio 302 • Segundo Piso  
Calle OE7A N31-179 y Av. Mariana de Jesús  
Telf.: 2250500 • Email: citasorl20@gmail.com

## LABORATORIO DE AUDIOLOGIA - AUDIOMETRIA EXAMEN Y REPORTE

No.: 1

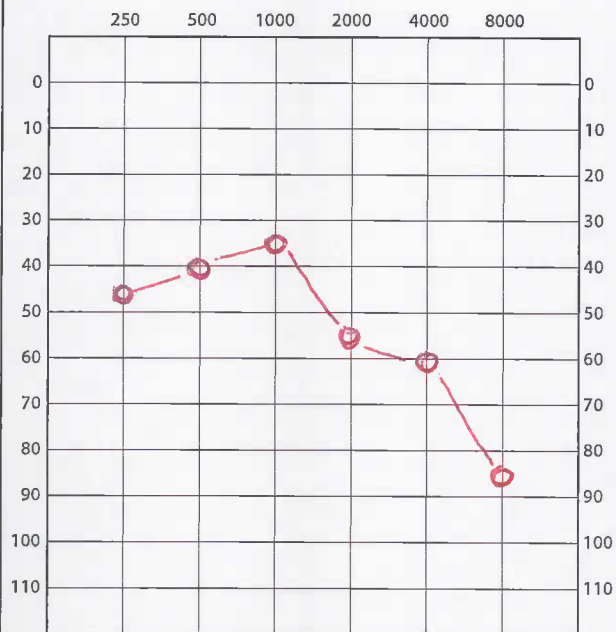Edad: 68

NOMBRE DEL PACIENTE: Borona Jácome Washington.

NOMBRE DEL MÉDICO: Dr Fausto Martínez

FECHA: 14/05/2021

Oído Derecho



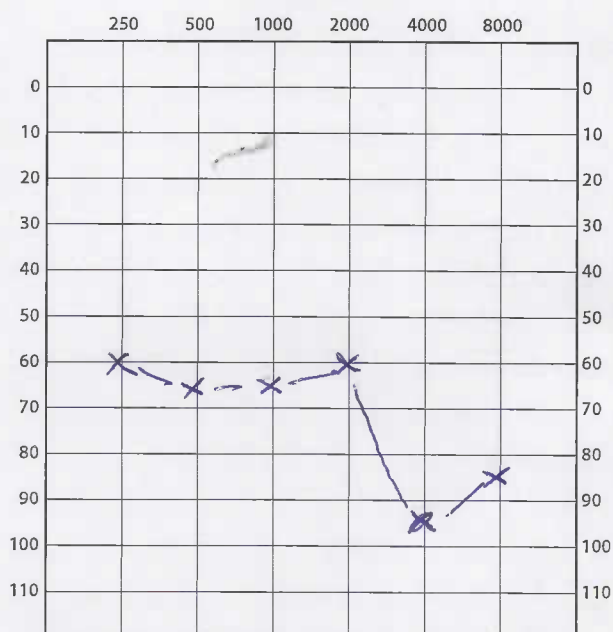
DER. CLAVE IZQ.

- ☐ Aérea
- ☐ Aérea en más
- ☐ Ósea
- ☐ Ósea en más
- ☐ N/R No hay Respuesta
- ☐ Campo Libre
- ☐ Resp. con Aud.
- ☐ Acufeno
- ☐ Otros

CONDICIONES

- ☐ Dentro de Cámara
- ☐ Fuera de Cámara
- ☐ Confiable
- ☐ Dudoso
- ☐ Resp. Refleja
- ☐ Juego
- ☐ Normal

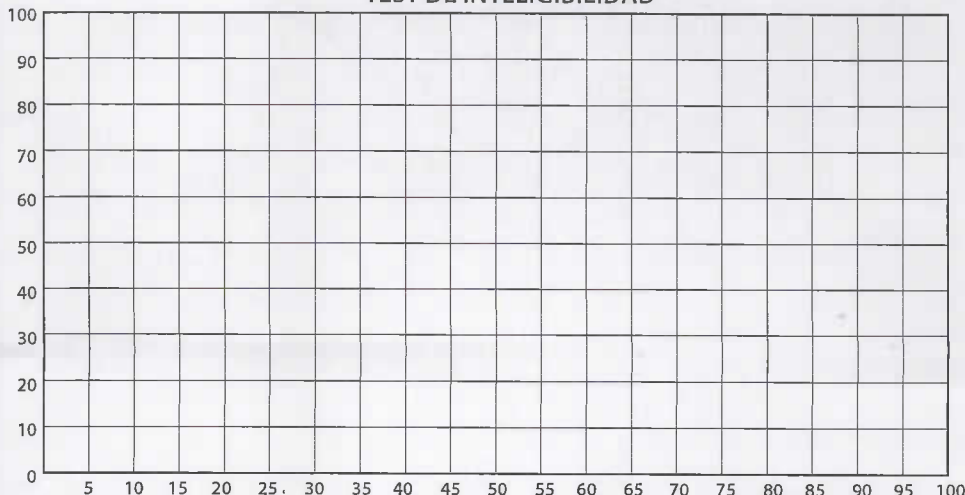
Oído Izquierdo



SISI en porcentaje

DECAY en decibeles

### TEST DE INTELIGIBILIDAD



CONDICIONES

- ☐ Dentro de Cámara
- ☐ Fuera de Cámara
- ☐ Repetición
- ☐ Señalar
- ☐ Monosílabas
- ☐ Bisílabas
- ☐ Trisílabas

### RESUMEN

	O.D.	O.I.
% Pérdida	32%	64%
Promedio tonos P.	47	71
SRT		
P.B. Máximo		
U.C.L.		

CONCLUSIONES: Oído derecho: Hipoacusia neurosensorial moderada  
Oído izquierdo: Hipoacusia mixta severa.

Dr. Fausto Martínez  
OTORRINOLARINGÓLOGO  
Reg. MSP 1715336325