

SERVICIO DE TOMOGRAFIA.

PACIENTE: TITE CARLOS

jueves, 08 de abril de 2021.

REFIERE:

TOMOGRAFIA AXIAL COMPUTADA DE TORAX SIMPLE

Se realizan cortes axiales simples desde ápices pulmonares a bases con ventana de mediastino y pulmonar encontrando:

Las estructuras vasculares del mediastino y la silueta cardiaca son de aspecto normal.

No hay evidencia de hipertrofia ganglionar.

Se observa infiltrado en vidrio deslustrado y reticulo acinar subpleural bilateral con un compromiso del (10-15%).

Engrosamiento de la trama bronco vascular difusa.

Columna dorsal con incipientes cambios degenerativos.

Ángulos cardio y costo frénicos libres.

Conclusión.

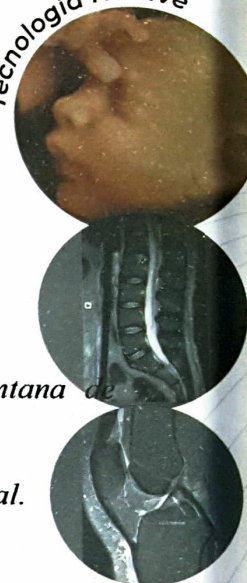
Neumonía viral en fase progresiva.

Co-rads 5.

Atentamente.

DR. EDWIN RAMOS.
Radiología.

Tecnología HD live



Ecografía
Mamografía
Ecografía 5D
Tomografía
Rayos X
Panorámica Dental
Densitometria