

INFORME DE VIDEO ENDOSCOPIA

FECHA:

NOMBRE:

EDAD:

REFERIDO POR:

MOTIVO:

EQUIPO:

Marzo, 21 de 2022

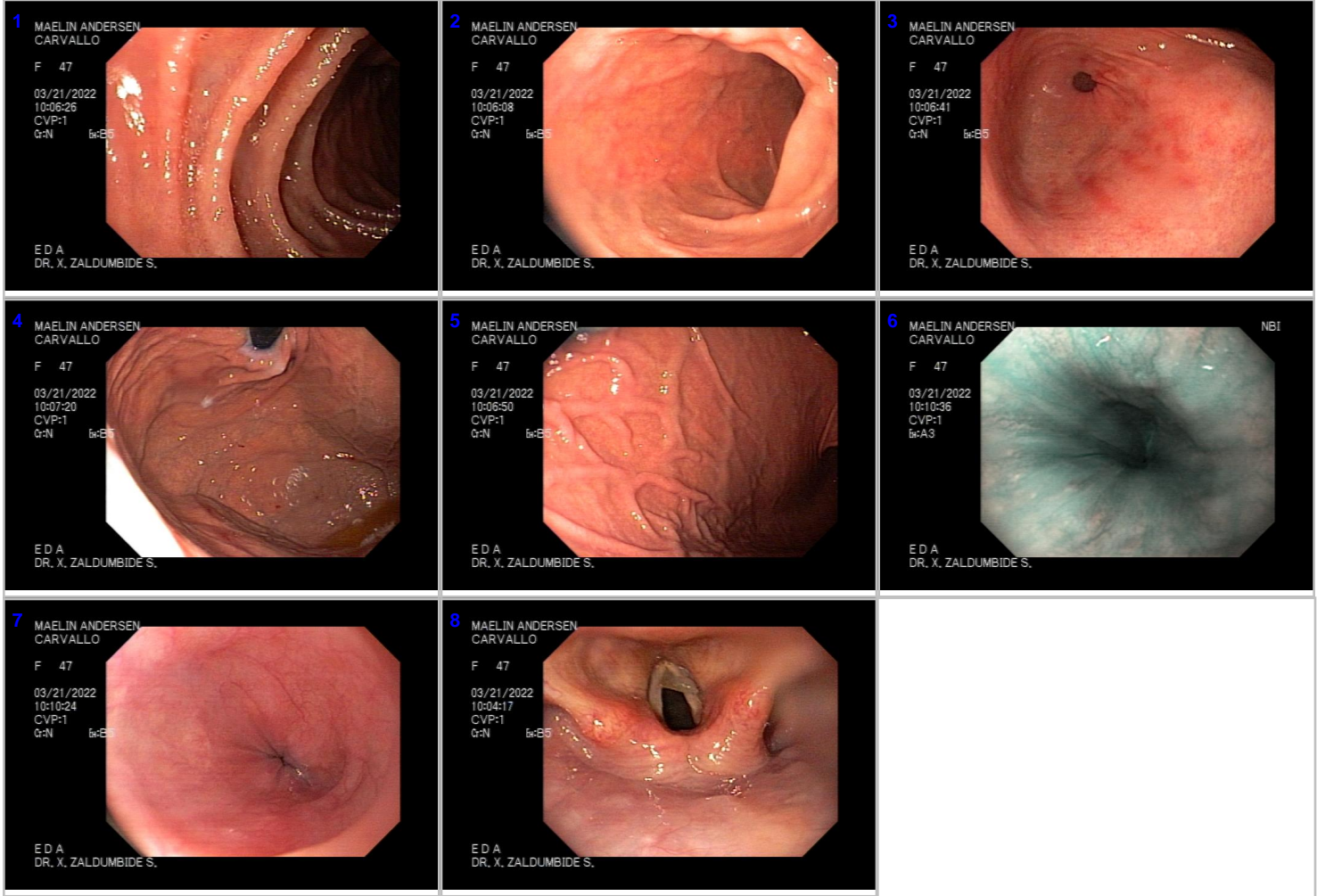
Marlin Andersen Caraballo

47 años

Dr. Xavier Zaldumbide S.

Dolor epigástrico

Olympus CLV-180



Signos Vitales: P.A.99/60 F.C 55 x' SaO2 100%
Premedicación: Fentanilo 40ugr/ Propofol 80mg/
Úvula-epiglotis-senos piriformes-cuerdas vocales de aspecto normal.

ESOFAGO: Luz, forma, peristalsis y trayecto normales, mucosa de aspecto normal. Unión esófago gástrica a 35m de la ADS. Transición escamo columnar a 34cm.
ESTOMAGO: Luz, forma, peristalsis y distensibilidad normales, lago gástrico de contenido claro en su posición normal (reflujo duodeno gástrico), mucosa de aspecto levemente hiperémica, en antro se visualiza erosiones superficiales planas y signos de eritema en forma difusa. Píloro centralizado, permeable.
Retroversión: Normal.
DUODENO BULBO: De forma y mucosa normales.

2° PORCION: Normal.

BIOPSIA: -Antro gástrico (3 fragmentos enviados a patología)
CONCLUSION DIAGNOSTICA: -Gastropatía eritematosa-erosiva plana leve de antro.

SUGERENCIAS:

- Foto#1 Segunda porción del duodeno
- Foto#2 Bulbo-duodenal
- Foto#3 Antro gástrico
- Foto#4 Fondo gástrico
- Foto#5 Cuerpo gástrico
- Foto#6 Esófago NBI
- Foto#7 Esófago
- Foto#8 Úvula-epiglotis-senos piriformes-cuerdas vocales.

DR. XAVIER ZALDUMBIDE S.
GASTROENTERÓLOGO-ENDOSCOPISTA

