

INFORME DE VIDEO COLONOSCOPIA

FECHA:

Noviembre, 10 de 2020

NOMBRE:

Ana Armas Reinoso

EDAD:

34 años

Equipo:

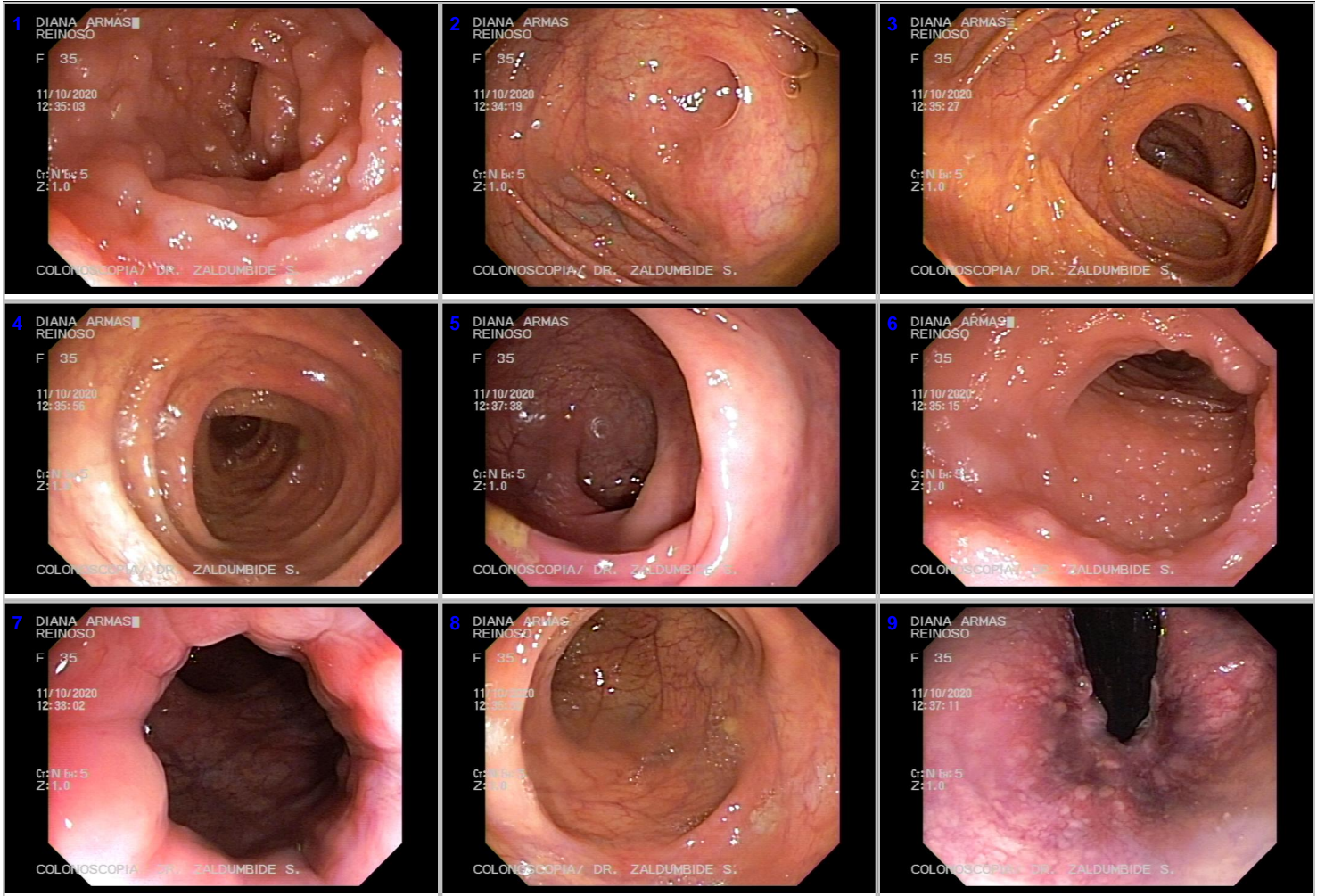
Olympus CLV-160

REFERIDO POR:

Hospital Docente Calderón

MOTIVO:

Sangrado



Signos Vitales: P.A. 100/60

F.C 80 x'

SaO2 96%

Premedicación: Fentanilo 75ug/ Propofol 170 mg

INSPECCIÓN: Normal.

TACTO RECTAL: Esfínter normotónico permeable.

Ampolla rectal libre.

PROCEDIMIENTO: Luego de transponer el esfínter previa insuflación progredimos con el instrumento hasta alcanzar el íleon terminal, ciego, en retirada visualizamos colon ascendente, transverso, colon descendente, sigma y recto en su luz y mucosa normales. Retrovisión: Normal.

BIOPSIA: No.

CONCLUSION DIAGNOSTICA: -COLONOSCOPIA E ILEOSCOPIA:
1.-Dentro de los límites normales.

SUGERENCIAS:

- Foto#1 Íleon terminal
- Foto#2 Ciego
- Foto#3 Colon ascendente
- Foto#4 Colon transverso
- Foto#5 Colon descendente
- Foto#6 Sigma proximal
- Foto#7 Sigma distal
- Foto#8 Ampolla rectal
- Foto#9 Retrovisión

